

## ANOMALIAS DENTARIAS

Los conejos padecen con frecuencia anomalías en su dentición, muchas de estas anomalías son de origen genético, pero también pueden ser causadas por traumatismos y otras circunstancias. Se trata de una patología aislada de tipo esporádico. En esta revisión se analizan en profundidad las citadas alteraciones y sus posibles causas.

Las anomalías dentarias causan problemas de prehensión de los alimentos, por lo que cabe considerar estos fenómenos como causa de pérdida de peso, anorexia, inapetencia extrema y salivación.

Los problemas relacionados con la mala conformación de los incisivos y maloclusión determinan problemas dentarios. Los incisivos de los conejos crecen a lo largo de la vida de los animales, por lo que la falta de desgaste determina alteraciones no solo en las piezas dentarias, sino en el fisiologismo digestivo de los animales. Algunas de las aportaciones acerca de esta dolencia vienen descritas a partir de las observaciones clínicas y radiológicas en conejos de tipo doméstico, en los que pueden coincidir circunstancias genéticas, longevidad e inadecuada alimentación (Harcourt-Brown, 1995).

En los conejares comerciales esta enfermedad cabe considerarla como un problema que reduce la producción, debiéndose eliminar como reproductores los animales que la manifiestan.

Las anomalías no solo están relacionadas con la oclusión de las piezas, sino con su calidad.

### LA DENTICION DEL CONEJO

La dentición del conejo es la que caracteriza a los *lagomorfos*, animales adaptados de forma natural a sobrevivir en régimen estrictamente herbívoro ingiriendo productos vegetales muy diversos y mayormente fibrosos -tallos leñosos y herbáceos-, es por ello que sus piezas dentarias están sometidas a un desgaste continuo a lo largo de la vida del animal.

Resultan característicos los incisivos, piezas afiladas en bisel, dos anteriores principales y otras dos pequeñas posteriores -a modo de apoyo- en el maxilar superior y dos en la mandíbula inferior; tras los incisivos queda un espacio interdentario, siguiéndoles los premolares y molares.

En total los conejos tienen 28 piezas dentarias -6 son incisivos y 22 molares- de acuerdo con la siguiente fórmula dentaria:

$$\begin{array}{cccc} 2 & 0 & 3 & 3 \\ i & - & c & - & pm & - & m \\ 1 & 0 & 2 & 3 \end{array}$$

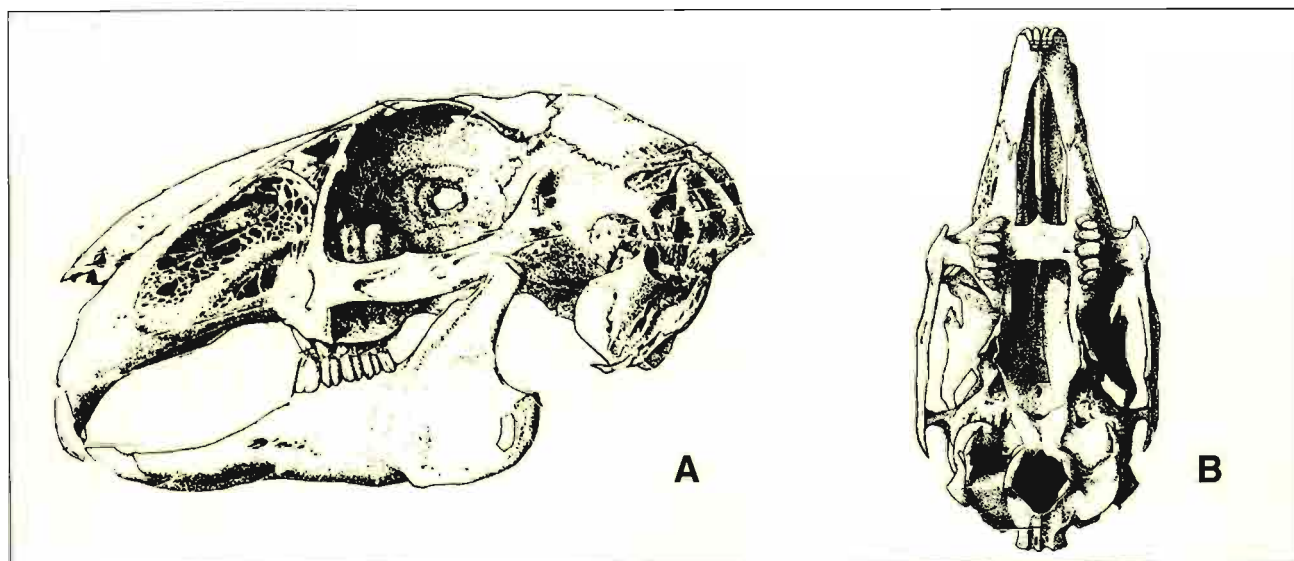


Fig. 1.- Esqueleto bucal del conejo. Obsérvese el detalle de la dentición. A: vista lateral, B: vista superior.

## CAUSAS DE LAS ANOMALIAS DENTARIAS

**Genéticas:** el prognatismo mandibular ha sido descrito como una anomalía por Fox y Crary (1971), atribuida a dos alelos recesivos *mp*, causantes de la aparición de dientes largos frente a la disposición maxilar normal *Mp*. También se han señalado como causas genéticas determinadas anomalías maxilares como braquignatia, disóstosis, calcificación irregular de los dientes, osteopetrosis, acondroplasia, y otras alteraciones relacionadas con caracteres heredables en determinadas razas.

**Alimenticias:** este fenómeno se ha relacionado con administración de alimentos inadecuados, tema que ha sido estudiado preferentemente en conejos caseros. Los conejos deben acceder necesariamente a una alimentación que les permita "roer" y desgastar adecuadamente las piezas dentarias.

Dentro de las causas alimenticias, estaría además la carencia de vitamina D y el desequilibrio mineral.

**Edad:** la falta de un adecuado soporte de la pieza dentaria a causa de osteodistrofias, puede no sólo ser causa de la falta de acoplamiento de las piezas dentales, sino incluso de su pérdida.

**Infecciones periodontales:** este fenómeno se ha hallado a veces en los molares y premolares, y suele tener implicaciones extensas caso de afectar los senos maxilares. Esta afección suele deberse a osteomielitis mandibular y dacriocistitis, atribuida a infecciones bacterianas locales.

**Desarrollo ectópico de molares:** por lo general se debe a una perforación de la lámina ósea que separa el alvéolo del seno maxilar, con la consiguiente intrusión de la raíz dentaria en el espacio malar y

periorbitario. Muchas veces estos fenómenos están relacionados con la presencia de abscesos.

## SINTOMAS

Un reciente estudio de Harcourt-Brown sobre 40 casos de anomalías dentarias, señalaron los siguientes hallazgos referidos a las sintomatologías respectivas:

14 casos (35%) tenían aparentemente hinchada la zona maxilar (cabeza o cuello). Cinco tenían abscesos mandibulares, 4 abscesos maxilares y 4 abscesos retrobulbares.

15 (37,5%) tenían anorexia con o sin disminución ponderal o presencia de sialorrea. La mayoría presentaban desarrollo anormal de dientes, provocando laceraciones linguales o gingivales; algunos mostraban serias alteraciones molares.

3 casos presentaban claramente incisivos largos a causa de prognatismo mandibular,

5 casos con evidencia de descargas líquidas oculares, nasales o lacrimales y

3 casos tenían diarrea (heces pastosas).

## LESIONES DENTARIAS MÁS FRECUENTES

**Abscesos mandibulares y maxilares:**

Formación de nódulos sépticos en la raíz de las piezas dentarias. Por lo general suelen darse en los casos de raíces ectópicas de los molares.

**Tumores maxilares:** en general se trata de observaciones casuales, coincidiendo con hinchazón o tumefacciones de la cabeza y/o cuello.

**Abscesos gingivales:** causados por laceración directa de las piezas malocluidas sobre los tejidos blandos de la boca (encías, lengua, paladar).

**Sialorrea:** Pérdida abundante y aparente de saliva por las comisuras labiales.

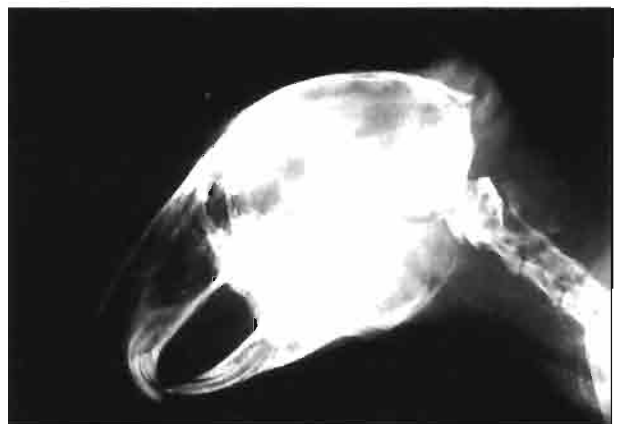
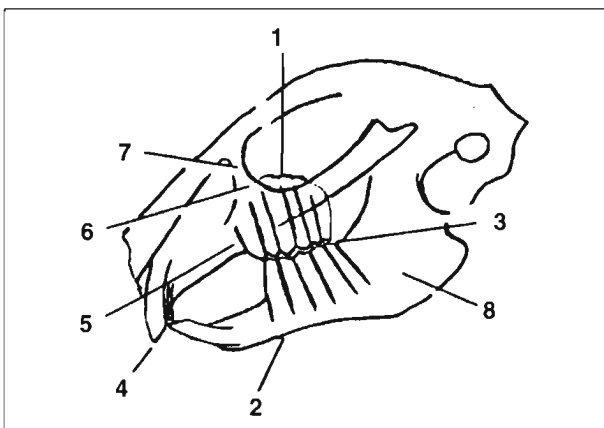


Fig 2.- Vista lateral del cráneo de un conejo silvestre, con algunos aspectos de interés. 1: línea ósea que recubre los premolares y molares. 2: línea mandibular perfectamente definida con los alveolos molares bien implantados. 3: línea de oclusión de premolares y molares en zig-zag. 4: coadaptación normal de los incisivos. 5: piezas dentarias (premolares y molares) bien implantadas. 6: salida del orificio lacrimal. 7: hueso lacrimal. 8: maxilar inferior.

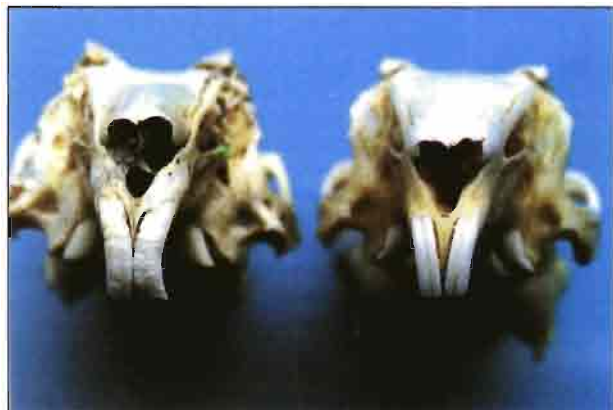

Fig 3.- Aspecto característico de incisivos bien implantados y de calidad (derecha) en comparación con piezas mal mineralizadas, sin esmalte y defectuosamente colocadas en los alvéolos (izquierda).

#### Desplazamiento de molares:

Es una alteración bastante rara, que causa incapacidad para la masticación y generalmente abscesos gingivales.

#### Maloclusión de incisivos por prognatismo mandibular:

Se trata de una anomalía en la conformación de los maxilares superior e inferior, que al no coincidir sus biseles hace que crezcan desproporcionadamente; los inferiores lo hacen en sentido rectilíneo y pueden exteriorizarse fuera de la boca y los superiores -más arqueados- siguen un trayecto divergente hacia el paladar.

#### Anorexia acentuada y diarrea:

Suele ser una consecuencia directa de la dificultad para la prehensión y masticación de los alimentos. Las hembras producen poca cantidad de leche, decaimiento e infertilidad. En casos graves puede provocar inanición absoluta.



#### PRONOSTICO

La presencia de alteraciones dentarias es de mal pronóstico, dada la difícil accesibilidad de las piezas dentarias (premolares y molares). Las alteraciones tisulares pueden tratarse con extracción de las piezas mal implantadas que causan laceraciones.

Los animales con este fenómeno deben ser rechazados de forma absoluta como reproductores, puesto que puede deberse a genes recesivos.

F. Lleonart ■

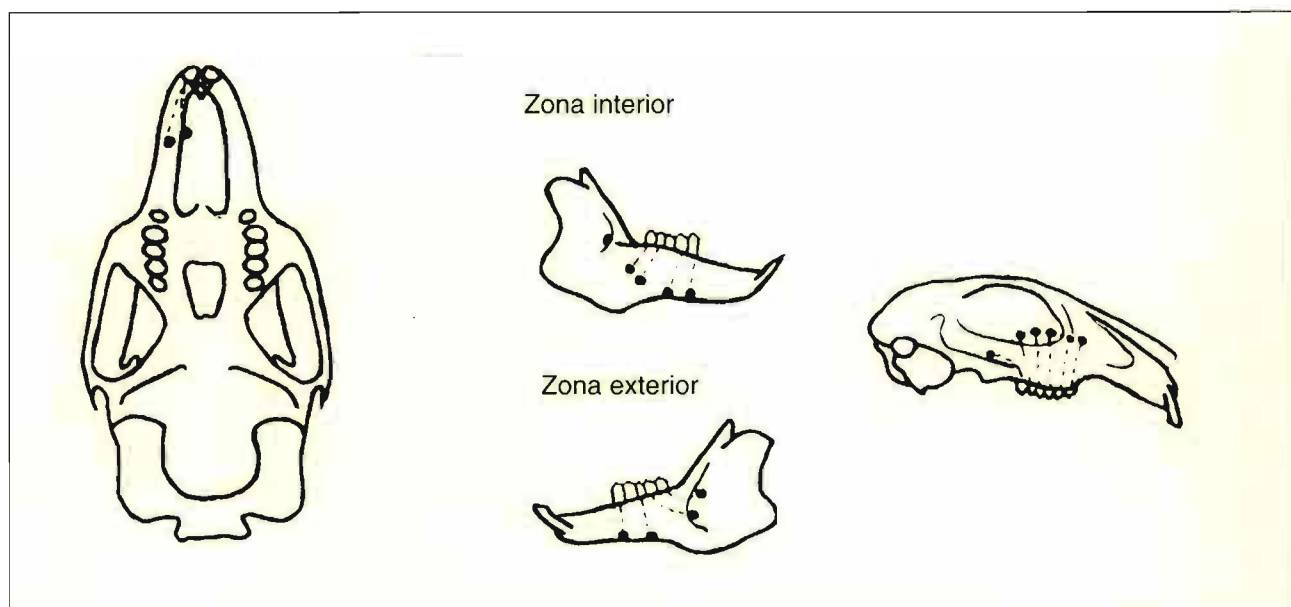


Fig. 4.- Detalle de la penetración de las raíces ectópicas de los molares en las cavidades craneales de los conejos.